STAATL. PREUSS. CHIRURG. UNIV.-KLINIK
MÜNSTER (WESTF.) / PROF. DR. H. COENEN

ÜBER DEN ANGEBORENEN SCHULTERBLATTHOCHSTAND UND SEINE BEHANDLUNG

INAUGURAL-DISSERTATION
ZUR ERLANGUNG DER MEDIZINISCHEN DOKTORWÜRDE DER HOHEN MEDIZINISCHEN FAKULTÄT DER UNIVERSITÄT ZU MÜNSTER (WESTF.)

VORGELEGT VON

KARL RECKEN
AUS MÜNSTER (WESTF.)

GEDRUCKT MIT GENEHMIGUNG DER MEDIZINISCHEN FAKULTÄT

MÜNSTER (WESTF.) 1933
DRUCK DER WESTFÄLISCHEN VEREINSDRUCKEREI AKT.-GES.

STAATL. PREUSS. CHIRURG. UNIV.-KLINIK
MÜNSTER (WESTF.) / PROF. DR. H. COENEN

ÜBER DEN ANGEBORENEN SCHULTERBLATTHOCHSTAND UND SEINE BEHANDLUNG

INAUGURAL-DISSERTATION
ZUR ERLANGUNG DER MEDIZINISCHEN
DOKTORWÜRDE DER HOHEN
MEDIZINISCHEN FAKULTÄT DER
UNIVERSITÄT ZU MÜNSTER (WESTF.)

VORGELEGT VON

KARL RECKEN
AUS MÜNSTER (WESTF.)

GEDRUCKT MIT GENEHMIGUNG DER MEDIZINISCHEN FAKULTÄT

MÜNSTER (WESTF.) 1933
DRUCK DER WESTFÄLISCHEN VEREINSDRUCKEREI AKT.-GES.

Referent: Privatdozent Dr. Walter
Korreferent: Professor Dr. Coenen
Dekan: Professor Dr. v. Szily

R. UNIV. BIBLIOTHEEK LEIDEN

Tag der mündlichen Prüfung 10. Februar 1933

MEINER MUTTER

Digitized by the Internet Archive
in 2026

https://archive.org/details/IA41547410_0106

Der angeborene Schulterblatthochstand ist schon lange bekannt und garnicht selten, aber in verschiedener Hinsicht noch ganz unklar. G. Eulenburg berichtete im Jahre 1863 zum erstenmal in der Literatur über zwei Fälle von Verschiebung des Schulterblattes nach oben. Im Jahre 1888 stellten dann Mac Burney und S. Sands je einen Fall der New-York Surgical-Society vor. Doch erst O. Sprengel lenkte im Jahre 1891 die Aufmerksamkeit weiterer Kreise auf diese Deformität, welche später nach ihm benannt wurde.

Den Eltern der vier Kinder, die O. Sprengel untersuchte, war aufgefallen, daß das linke Schulterblatt (in allen vier Fällen das linke) 2—3 cm höher stand als das rechte. Die Verschiebung der Scapula ließ sich aber auch durch das veränderte Verhältnis des oberen Scapularrandes zum Schlüsselbein feststellen. „Das Schlüsselbein wird vom Schulterblattrande beträchtlich überragt, so weit, daß man sagen könnte, das Schulterblatt sitzt den Kindern im Nacken." Die Funktion der zugehörigen Extremität war jedoch erhalten. In mehreren Fällen wurde O. Sprengel angegeben, „es sei den Eltern schon bei der Geburt und noch einige Zeit nachher aufgefallen, daß die Kinder den Arm der deformierten Seite nach hinten umgeschlagen hätten." Er sei auch nur unter Gewaltanwendung in eine andere Lage zu bringen gewesen. Ein anderer Knabe schlug den Arm in der gleichen Weise während des Schlafes nach hinten um. Ahmt man diese fehlerhafte Stellung nun nach, so rückt das Schulterblatt

wirklich höher und bietet vorübergehend dasselbe Bild wie beim angeborenen Schulterblatthochstand. So glaubt O. Sprengel die Ursache für die Verschiebung des Schulterblattes in einer erzwungenen Verdrehung des Armes nach hinten durch die Uteruswandung und zwar infolge zu geringer Fruchtwassermenge zu finden (jedoch ließ sich hierüber nachträglich nichts genaues ermitteln) und kommt zu dem Schluß: „Beim Fehlen aller extrauterin wirkenden Momente ist die Deformität als congenitale aufzufassen." Der Fruchtwassermangel ist jedoch eine veraltete und sicherlich auch falsche Deutung der Entstehung des Schulterblatthochstandes. Heute ist man allgemein der Ansicht R. Kienböck's, der den Grund zur Entstehung des Schulterblatthochstandes in dem Ausbleiben des Descensus scapulae, der beim Foetus in der 5. Woche erfolgt, sieht. Hierüber wird später berichtet.

H. Schlange schreibt 1893 über zwei Fälle von Hochstand der Scapula, von denen einer eine deutliche Asymmetrie des Gesichtes zeigt, und sagt: „ich möchte die Asymmetrie des Gesichtes für eine mit der Verkürzung des Trapezius und dem Hochstand der halben Schulter parallel gehende congenitale Entwicklungsstörung ansehen."

Th. Kölliker (1895) schließt sich hinsichtlich der Ätiologie der Sprengel'schen Ansicht an. „Die Verbildung des Schulterblattes ist erst secundärer Natur." In seinen Fällen glaubte er, die Verschiebung des Schulterblattes nach oben sei durch Exostosenbildung am oberen medialen Schulterblattwinkel verursacht, und entschloß sich somit zu deren Resektion. Dabei stellte er aber fest, daß die vermeintliche Exostose der innere obere, etwas länger als normal ausgezogene Schulterblatt-

winkel war, der nach vorn umgebogen, so eine zur Clavicula hin gekrümmte Exostose vortäuschte. Nach der Resektion ließ sich dann die Scapula ein wesentliches Stück weiter nach unten verschieben.

W. Kausch (1901) sieht die primäre Ursache im Muskeldefekt. In drei Fällen stellte er ein Fehlen der unteren Abschnitte des M. Cucullaris fest; dadurch werde die Scapula nicht genügend nach unten gezogen, der Antagonist M. levator scapulae bekomme das Übergewicht und „so liegt es nah, den Muskeldefekt ätiologisch mit dem Schulterblatthochstand in Verbindung zu bringen."

O. Ehrhardt (1904) leitet die Entstehung des Schulterblatthochstandes, den er nicht als selbständiges Krankheitsbild, sondern nur als ein Symptom betrachtet, aus drei verschiedenen Ursachen ab:

1) er entsteht als intrauterine Belastungsdeformität (Sprengel'sche Deformität),
2) er ist bedingt durch Muskeldefekte (Kausch),
3) er wird durch abnorme knöcherne oder bandartige Verbindungen der Scapula mit der Wirbelsäule hervorgerufen.

M. Cohn bringt im Jahre 1907 einen Fall von hoher Schulter und findet als Ursache ein über dem 7. Halswirbel dreieckig aussehendes eingesprengtes Wirbelrudiment. Cohn sagt nun: wenn beide Levatores scapulae gleich lang entwickelt sind, so ist es verständlich, daß der Weg zwischen Ansatz und Ursprung des Muskels auf einer Seite durch das eingesprengte Wirbelrudiment länger ist. Die Folge ist, daß das eine Schulterblatt in die Höhe gezogen wird.

H. Teske (1908), der einen gleichen Fall beobachtete, glaubt nicht wie M. Cohn, daß der Hochstand durch die Levatorenwirkung zustande komme, denn die Mm. levatores seien elastische contractile Schläuche. Der Hochstand sei als congenitale Mißbildung anzusehen, neben der noch andere Mißbildungen (Wirbelrudimente) in variabler Zahl bestehen könnten.

R. Kienböck stellt im Jahre 1909 aus seinen Beobachtungen an vier Fällen von angeborenem Schulterblatthochstand folgende Lehrsätze auf:

1) der angeborene Schulterblatthochstand ist nicht selten Teilerscheinung einer ausgedehnten Mißbildung des Körpers;
2) er geht oft Hand in Hand mit einer tiefgreifenden Störung in der Entwicklung der Wirbelsäule und der benachbarten Teile (Muskulatur und Rippen);
3) die Exostose, das costiforme Knochenstück hängt mit einer Entwicklungsstörung der Wirbelsäule und der Myomeren zusammen;
4) es liegt keine Verschiebung der Scapula nach oben, sondern ein Ausbleiben des Descensus scapularum vor.

Und dies ist wie bereits erwähnt, wahrscheinlich die richtige Deutung.

5) Da der Descensus scapulae beim Foetus in der 5. Woche erfolgt, so ist die Entwicklungsstörung bei der Sprengel'schen Deformität auch in jene Zeit zu verlegen.
6) Die Ätiologie der Entwicklungsstörung ist unbekannt. Das überwiegende Betroffensein der linken

Seite wird auf die Häufigkeit der I. Schädellage zurückgeführt, bei der die linke Schulter nach unten liegt.

Im Jahre 1912 stellen K. Hyashi und M. Matsuoka 125 Fälle von beobachtetem Schulterblatthochstand in der Literatur zusammen und fügen einen neuen hinzu. 16 mal war es ein doppelseitiger, 110 mal ein einseitiger Hochstand. Die Fälle verteilten sich auf 49 Mädchen und 39 Knaben oder Männer; in 18 Fällen fehlte die Angabe des Geschlechtes. In allen doppelseitigen Fällen stand das linke Schulterblatt höher als das rechte.

M. Schmidt (1916) sucht die Ätiologie in einer schweren Entwicklungshemmung während der ersten Foetalzeit, wodurch der Descensus scapularum verhindert wurde.

H. Heidecker berichtet 1928 über 5 Fälle von einseitigem und über 1 Fall von doppelseitigem Schulterblatthochstand. Als Ursache nimmt er eine primäre Keimschädigung an.

B. Köhler (1928) geht aus von den Ergebnissen bei der embryonalen Transplantation und sieht den Grund zum Schulterblatthochstand in einer ersten Armanlage, die infolge einer Keimschädigung an falscher Stelle, und zwar um ein oder mehrere Segmente zu hoch, entstanden ist. Die Entwicklung des Armes könne deswegen normal sein, aber am Übergang zum Rumpf, also am Schulterblatt, würden sich Anomalien zeigen, „infolge Nichtübereinstimmung der truncofugalen und truncopetalen Muskeln."

Nachdem schon H. Neuhof im Jahre 1913 und W. Perls im Jahre 1921 für einen Teil der Fälle von

angeborenem Schulterblatthochstand Heredität angenommen, kann A. Gottesleben im Jahre 1927 die Vererbbarkeit des Hochstandes an einem Stammbaum bis in's vierte Glied verfolgen. Bei sämtlichen befallenen Mitgliedern der Familie bestand klinisch ein doppelseitiger Schulterblatthochstand, bei dem vor allem die durch eine zu kurze, gerade Clavicula bedingte Schmalbrüstigkeit auffiel. Gottesleben kommt nun zu der Folgerung, daß der doppel- und einseitige Schulterblatthochstand vererbbar sei, und daß diese Vererbbarkeit in der Keimanlage begründet sei (siehe Stammbaum der Familie H. N. 2).

H. Walter berichtet im Jahre 1930 in einer „Bemerkung zur Differenzialdiagnose zwischen Schulterblatthochstand und Serratuslähmung" über einen Fall, der im Nachfolgenden ausführlich beschrieben ist. In diesem Fall von angeborenem Schulterblatthochstand war die Überdehnung des M. serratus anterior, hervorgerufen durch eine Deformität der Scapula, eine so hochgradige, daß er für die Funktion fast ganz ausfiel, und somit die für die Serratuslähmung charakteristischen Symptome — Haltungsanomalien und Bewegungseinschränkungen — entstanden. Denn für die Abduktion des Armes bis zur Horizontalen, die vom M. deltoides, unterstützt vom M. supraspinatus, ausgeführt wird, ist die Kontraktion der unteren Portion des Serratus anterior und die ihr entsprechende Lockerung des Rhomboides eine Vorbedingung. Auch die Anteversion des Armes wird außer vom M. deltoides und den beiden Bicepsköpfen von der Serratus-Rhomboidesschlinge besorgt. Ebenso beteiligt sich die Serratus-Rhomboidesschlinge bei der Elevation durch den M. deltoides; sie bringt das Schulterblatt so-

Stammbaum der Familie H. N. 2, nach A. Gottesleben.

○ = gesund, ● = krank.

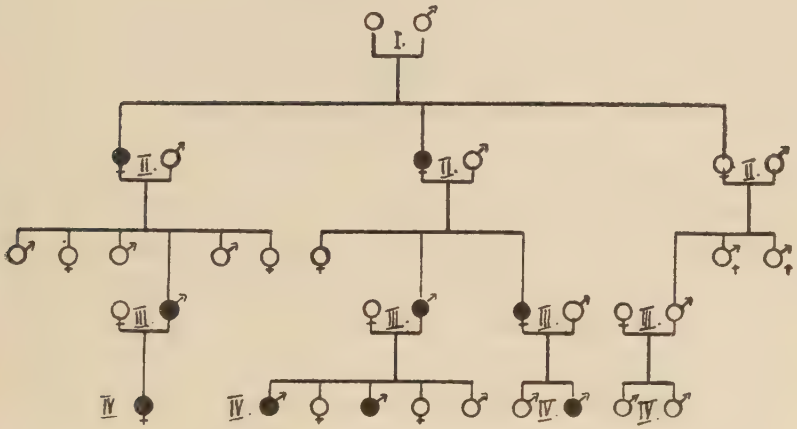

Von scheinbar gesunden Urgroßeltern haben zwei Töchter (Mutation?) doppelseitigen Schulterblatthochstand. Aus deren Ehe mit gesunden Männern bringen 2 Söhne und 1 Mädchen das Leiden mit zur Welt. Gleichzeitig sind 3 Söhne und 3 Töchter nicht befallen. Aus deren Ehe mit 2 gesunden Frauen und einem gesunden Mann stammt ein erkranktes Mädchen und 3 erkrankte Söhne bei 2 gesunden Mädchen und 2 gesunden Knaben. Bei der von den Urgroßeltern stammenden gesunden dritten Tochter starben 2 Knaben frühzeitig, die Nachkommen des gesunden Sohnes bleiben gesund.

weit nach vorn und hält es dort fest, daß der Arm nicht zurückfällt. Bei der Serratuslähmung ist diese Wirkung ausgeschaltet, und so kann dann der Arm trotz intaktem Deltoides nicht über die Horizontale gehoben werden. Zwar unterstützt der Trapezius mit seiner unteren Portion den Serratus, kann aber allein den Arm nur um 15° heben. Eine Serratuslähmung erkennt man daran, daß der Angulus inferior scapulae nicht mehr nach vorn bewegt werden und dort fixiert werden kann.

Bevor ich nun den Fall bringe, will ich noch kurz auf die Entwicklungsgeschichte des Skeletts der oberen Extremität eingehen. Der in dieser Extremität zuerst auftretende Blastemkern liegt in der Gegend, aus der sich später der obere Humerusteil entwickelt. In der 5. Embryonalwoche verlängert er sich distal bis in die Handplatte u. proximal bis in die Gegend des Schulterblattes hinein. Bei 9 mm langen Embryonen ist schon eine blastematöse Anlage des Schulterblattes vorhanden. Die Scapula ist jedoch noch nicht für sich abzugrenzen, sondern bildet mit den Anlagen des Humerus, der Ulna, des Radius, Carpus und des Handskelettes eine zusammenhängende Blastemmasse. Schon bald nachher, beim 11 mm langen Embryo treten dann die vorknorpeligen Anlagen der Scapula auf.

In diesem Stadium hat das Schulterblatt eine relativ sehr hohe Lage; es liegt etwa in der Höhe der vier unteren Hals- und der zwei oberen Brustwirbel. Dann verschiebt es sich caudal- und auch etwas dorsalwärts, es beginnt zu „wandern".

Die Scapula verknöchert von drei Stellen aus. Bei 30 mm langen Embryonen (10.—12. Woche) erscheint

am lateralen Winkel der Scapula ein Knochenkern, von dem der größte Teil des Knochens gebildet wird. Der Prozessus coracoides erhält im ersten Halbjahr nach der Geburt seinen Knochenkern. Der dritte Kern tritt erst im 10.—12. Lebensjahre auf, und zwar in der Wurzel des Prozessus coracoides, im sogenannten Subcoracoideum. Er bildet den oberen Abschnitt der Cavitas glenoidalis. Die vollkommene Verschmelzung zwischen diesen Knochenkernen tritt beim weiblichen Geschlecht durchschnittlich um das 18., beim männlichen etwas später, um das 19. und 20. Lebensjahr ein. Hierbei wird dem Eintritt der Geschlechtsreife mit seinen hormonalen Wirkungen eine starke Beeinflussung zugeschrieben. Denn bei gesunden Mädchen konnte man schon früher, etwa im 13. Lebensjahre, an einzelnen der Knochenkernzentren nur noch Spuren der Selbständigkeit entdecken. Beim Neugeborenen sind also noch große Teile des Schulterblattes knorpelig, so das ganze Gebiet der Gelenkpfanne, der Prozessus coracoides, das Akromion; ebenso sind der mediale Rand, der obere und der ganze untere Winkel noch nicht verknöchert.

Wenn also auch der angeborene Schulterblatthochstand in seiner Ätiologie in die 5. Foetalwoche zu verlegen ist, so besteht doch die Möglichkeit, daß die fehlerhafte Stellung des Schulterblattes eine Verstärkung infolge seiner langsamen und spät erfolgenden Verknöcherung in den Wachstumsjahren erleidet. Denn die von vornherein zu hochgestellte Scapula findet in ihrem oberen Anteil an dem knöchernen Thorax keinen Widerhalt. Dadurch wird die Umbiegung des supraspinösen Teiles

nach vorne, wie sie sich auch in nachfolgendem Falle stark ausgebildet hatte, begünstigt.

In der Differenzialdiagnose haben wir uns vor allem mit dem erworbenen Schulterblatthochstand zu beschäftigen. Hier wird besonders der Rachitis eine begünstigende Rolle zugesprochen. Die Begünstigung durch die Rachitis erscheint eigentlich wenig begründet, da ja die Scapula schon normalerweise erst im späten Pubertätsalter endgültig verknöchert. Umso einleuchtender ist der Einfluß des benachbarten Knochensystems, besonders der Wirbelsäule, da deren Verknöcherung zeitlich der des Schulterblattes vorangeht. Die Therapie bleibt dieselbe.

Fall:

Elisabeth Sch., 13 Jahre alt, Schülerin, wurde am 13. 1. 1928 unter der Diagnose einer Serratuslähmung rechts der Chirurg. Universitäts-Klinik zu Münster Westf. überwiesen. Sie war ungefähr acht Monate vorher beim Turnen gefallen und angeblich auf die rechte Schulter aufgeschlagen. Eine Bewegungsbeschränkung des rechten Armes oder ein Abstehen des rechten Schulterblattes war angeblich vorher nicht beobachtet. Bei Abnahme des Verbandes, 4 Wochen nach dem Unfall, soll der Zustand schon derselbe wie bei der Aufnahme in die Klinik gewesen sein.

Pat. ist mittelgroß, ausreichend ernährt und gesund an den inneren Organen. Die Haltung ist ausgesprochen schlaff, der Gesichtsausdruck der einer leichten Psychopathin. Das rechte Schulterblatt steht schon in Ruhelage so hoch, daß sein oberer Rand die Trapeziuskulisse vorwölbt; die normalerweise vom Nacken bis zum Oberarmkopf gleichmäßig abfallende

Schulter steht medial hoch und im lateralen Schulterblattanteil steil nach abwärts gerichtet. Der untere Schulterblattwinkel steht flügelförmig ab, nur zwei Fingerbreiten von der Dornfortsatzreihe entfernt und in gleicher Höhe mit der Gräte des normalstehenden Schulterblattes der anderen Seite. Der Arm kann nur unter größter Anstrengung etwa 45° seitwärts und nach vorn erhoben werden. Dabei tritt schon im Anfang der Erhebung der untere Schulterblattwinkel deutlich tiefer, er bleibt, solange der Arm abduciert gehalten wird, in dieser Stellung stehen.

Obgleich das klinische Bild zeigte, daß der Serratus nicht völlig gelähmt sein konnte, ergab aber die gewissenhaft ausgeführte neurologische Untersuchung, daß der Muskel elektrisch nicht erregbar war und danach gänzlich gelähmt sein mußte. Da aber das Röntgenbild neben dem Hochstand der Scapula den oberhalb der Gräte gelegenen Teil nach vorn umgekrempelt erwies, konnte es sich um einen angeborenen Schulterblatthochstand handeln. Ob eine Serratuslähmung vorlag oder nicht, konnte aber erst durch eine Operation entschieden werden. Bei dieser (Oper. Prof. Coenen) zeigte sich der Muskel zwar platt und dünn, war aber frisch, von normaler Farbe und reagierte einwandfrei auf elektrische Reizung. H. Walter sagt daher, daß die Prüfung des Muskels auf willkürliche Kontraktionsfähigkeit nach muskelmechanischen Überlegungen ein besseres Bild liefere als die elektrische Untersuchung desselben, deren negativer Ausfall nicht mit absoluter Sicherheit die Paralyse des Muskels beweise. Nur der positive Ausfall der elektrischen Untersuchung sei verwertbar.

Therapie:

Obgleich eine konservative Behandlung des Schulterblatthochstandes wenig Erfolg auf Heilung verspricht, lehnen viele die Beseitigung dieses „Schönheitsfehlers" ab. In leichten Fällen wird man sich vielleicht mit einer medico-mechanischen Behandlung begnügen dürfen. In manchen Fällen können aber die Funktionsstörungen so hochgradig sein, daß die Frage einer blutigen Behandlung berechtigtes Interesse verdient. Im übrigen schaut man heute mehr denn je auf ein gutes kosmetisches Resultat. Bei jedem einzelnen Fall ist jedoch die Ätiologie des Schulterblatthochstandes zu berücksichtigen, um danach die jeweilige Indikation zur operativen Behandlung zu stellen.

Auch hier war es G. Eulenburg, der einen Weg zur Beseitigung der Deformität wies. In einer Sitzung führte er die subcutane Durchtrennung des M. trapezius durch, und zwar in seinem oberen Teil, sowie des M. levator scapulae. Nach Heilung der Wunde begann eine 3 Monate lang dauernde orthopädische Nachbehandlung mit einem von ihm eigens hierzu konstruierten Apparat. Das Resultat konnte als befriedigend bezeichnet werden.

S. Sands resecierte den medialen Schulterblattwinkel und den oberen Schulterblattrand und durchschnitt zugleich alle Levatoren der Scapula.

Für O. Sprengel bot die Deformität nur diagnostisches Interesse, von therapeutischen Versuchen sah er ab, da er sich sagte, daß die Arbeitskraft der Kinder in späteren Jahren nicht dadurch beeinträchtigt würde.

Derselben Ansicht sind auch H. Schlange und D. G. Zesas.

Th. Kölliker empfiehlt die von Sands ausgeführte Operation, wenn eine unblutige Behandlung keinen Erfolg verspricht. Von einer Durchschneidung der Hebemuskeln des Schulterblattes verspricht er sich aber weniger.

Nach O. Ehrhardt und E. Königswieser bietet die günstigsten Aussichten die Hoffa'sche Operation, die in der Entfernung der bindegewebigen Stränge und knöchernen Verbindungen zwischen Schulterblatt und Wirbelsäule besteht, da man diese leicht excidieren könne. Eine medicomechanische Behandlung halten sie dann nicht mehr für erforderlich.

V. Putti führt eine eigene Operationsmethode an. Nach Durchtrennung der knöchernen Brücke entfernt sich die freigewordene Scapula sogleich von der Wirbelsäule, ohne jedoch ihren Hochstand zu verlieren. Daher legt V. Putti den oberen Rand des Knochens frei und trennt die Ansätze des Trapezius und des Levator scapulae ab. Dann fixiert er mit einem Seidenfaden das Schulterblatt an der achten Rippe, etwa 3 Querfinger vom Wirbelansatz derselben entfernt.

V. Chlumsky befestigte in einem Falle die Scapula außerdem noch an der 5. Rippe durch eine Schlinge, die durch ein in der Mitte des margo vertebralis scapulae angebrachtes Bohrloch führte. Der Nachteil der Putti'schen Methode besteht aber in der Beschränkung der Elevation des Armes und der Beweglichkeit des Schultergürtels, da die Serratus-Rhomboidesschlinge vergeblich versucht, das an der Rippe fixierte Schulterblatt nach vorne zu ziehen, um die Elevation zu ermöglichen.

Fritz König suchte daher die Methode zu verbessern, indem er das heruntergezogene Schulterblatt in seiner neuen Lage durch einen vom M. latissimus dorsi abpräparierten Lappen, den er durch ein in den Angulus scapulae gebohrtes Loch zog und darauf wieder an den Latissimus festnähte, befestigte.

H. Matheis, der einen angeborenen Schulterblatthochstand mit gutem funktionellen und kosmetischen Erfolg nach König's Methode operiert hat, und auch B. Köhler empfehlen diese.

In der Chirurg. Univ.-Klinik Münster Westf. wurde der im ersten Teil erwähnte Fall Elisabeth Sch. operiert. Da sich bei der ersten Sitzung herausstellte, daß eine Muskeltransplantation zum Ersatz des Serratus nicht in Betracht kam, wurde deshalb in einer zweiten Sitzung (Oper. Prof. Coenen) durch einen Schnitt auf der Gräte der oberhalb gelegene Teil des Schulterblattes zugängig gemacht. Dieser war oberhalb der Gräte stark nach vorn gebogen und wurde in seiner ganzen Ausdehnung entlang der Gräte in der Fossa supraspinata mit dem Meißel mobilisiert und aufgeklappt und die Wunde wieder geschlossen. Danach folgte für drei Wochen Gipsverband, der in stärkster Abduktion des Armes bis fast zur Verticalen angelegt wurde. Das Resultat war günstig. Das Schulterblatt steht auch heute noch nur wenig höher als das auf der gesunden Seite. Sein unterer Winkel springt nicht mehr stärker vor als links. Bei allen Bewegungen dreht sich das Schulterblatt entsprechend der Funktion des Serratus anterior, der sich durch die Nachbehandlung mit Medicomechanik erholt und gekräftigt hat, ohne sich vom Rumpf abzuheben. Die Aufklappung des nach vorn

gekrümmten supraspinösen Teiles des Schulterblattes hat die nahezu normale Stellung und Beweglichkeit des Schultergürtels wiedergebracht.

Die Entfernung der Deformität der Scapula, die allein für die Funktionsstörung verantwortlich war, hat also bei entsprechender Nachbehandlung ein gutes Dauerresultat erzielt. Der überdehnte M. serratus hat sich erholt und ist wieder voll arbeitsfähig.

An dieser Stelle möchte ich Herrn Privatdozent Dr. Walter für die Anregung zu dieser Arbeit, sowie für die Überlassung des Falles meinen ergebensten Dank aussprechen.

Literatur.

Braus, H. 1921; Springer, Berlin; Anatomie des Menschen.

Bromann, Ivar; Normale und abnorme Entwicklung des Menschen. Verlag Bergmann, Wiesbaden 1911.

Chlumsky, M. 1924; Zentralblatt f. Chir; Bd. 23; S. 401. Über 2 operierte Fälle von Hochstand der Schulter.

Cohn, M. 1907; Zntrlbl. f. Chir; Bd. 34; S. 953; Eine anatomische Erklärung des Schulterblatthochstandes.

Ehrhardt, O. 1904; Bruns Beitr. zur klin. Chir. Bd. 44; S. 470, Über angeborenen Schulterblatthochstand.

Eulenburg, G. 1863; Archiv f. klin. Chir. Bd. 3; S. 304.

Fischel, A. Entwicklungsgeschichte; Springer, Berlin und Wien 1929.

Gerulanos, M. 1916; Athen; Archiv f. klin. Chir. Bd. 107 S. 159. Über Muskelüberpflanzungen am Schultergürtel.

Gottesleben, A. 1927; Archiv f. klin. Chir. Bd. 144; S. 723. Über den doppel- und einseitigen Schulterblatthochstand.

Hasselwander, A. Handbuch der Anatomie des Kindes; München 1931.

Heidecker, H. 1928; Bruns Beitr. z. klin. Chirurg. Bd. 144; S. 291; Sprengel'sche Deformität.

Honsell, B. 1899; Bruns Beitr. z. klin. Chir. Bd. 24; S. 815. Doppelseitiger Hochstand der Schulter.

Hyashi, K. und Matsuoka, M; 1912; Dtsch. Ztschr. f. Chir. Bd. 113; S. 285. Über angeborenen Hochstand der Schulterblätter.

Kausch, W. 1901; Zntrlbl. f. Chir. Bd. 28; S. 564. Cucullarisdefect als Ursache des congenitalen Hochstandes der Scapula.

Kienböck, R. 1908; Fortschr. auf dem Gebiete der Röntgenstrahlen; Bd. 13; S. 269. Über den angeborenen Hochstand des Schulterblattes.

Köhler, B. 1928; Dtsch. Ztschr. f. Chir. Bd. 211; S. 161. Beitrag zur Pathogenese und Behandlung des angeborenen Schulterblatthochstandes.

Kölliker, Th. 1895; Zntrlbl. f. Chir. Bd. 22; S. 643. Zur Frage des angeborenen Hochstandes der Schulter.

Kölliker, Th. 1907; Handbuch der orthop. Chir. Joachimstal; Jena, 1907; Deformitäten der Schulter. Sprengel'sche Deformität.

König, Fritz. 1913; Zntrlbl. f. Chir. Bd. 40,2; S. 1186. Operationsverfahren bei angeborenem Schulterblatthochstand.

König, Fritz. 1914; Bruns Beiträge z. klin. Chir. Bd. 94; S. 530. Neue Operation des angeborenen Schulterblatthochstandes.

Königswieser, E. 1924; Ztschr. f. orthop. Chir. Bd. 43; S. 146. Operation von angeborenem Schulterblatthochstand nach Hoffa.

Lange, Fritz. Lehrbuch der Orthopädie; Fischer, Jena 1928, 3. Auflage.

Lieberknecht, A. 1906; Bruns Beitr. z. klin. Chir. Bd. 51; S. 89. Über Rippendefecte und anderweitige Missbildungen bei angeborenem Hochstand der Schulter.

Martin, W. 1925; Dissert. Göttingen. Beitrag zur Entstehung des angeborenen Schulterblatthochstandes.

Matheis, H. 1921; Archiv f. Orthopädie; Bd. 19, S. 107. Ein angeborener Schulterblatthochstand nach F. König operiert.

Neuhof, H. 1913; Ztschr. f. orthop. Chir. Bd. 31; S. 519. Angeborener Schulterblatthochstand.

Perls, W. 1921; Ztschr. f. orthop. Chir. Bd. 41; S. 428. Beitrag zur familiären Form des angeborenen Schulterblatthochstandes.

Pitsch, R. 1899; Bruns Beitr. z. klin. Chir. Bd. 24; S. 768. Ein Fall von angeborenem Hochstand der Schulter.

Putti, V. 1908; Fortschr. auf d. Gebiete d. Röntgenstr. Bd. 12; S. 328. Beitrag zur Ätiologie, Pathogenese und Behandlung des angeborenen Hochstandes der Schulter.

Schlange, H. 1893, Archiv f. klin. Chir. Bd. 46; S. 387. Über Hochstand der Scapula.

Schmidt, M. 1916; Ztschr. f. orthop. Chir. Bd. 35; S. 212. Über den angeborenen, insbesondere doppelseitigen Schulterblatthochstand.

Sprengel, O. 1891; Archiv f. klin. Chir. Bd. 42; S. 545. Die angeborene Verschiebung des Schulterblattes nach oben.

Teske, H.; 1908; Zntrlbl. f. Chir. Bd. 35; S. 883. Beitrag zur Ätiologie des angeborenen Schulterblatthochstandes.

Walter, H. 1930; Der Chirurg, S. 747. Bemerkung zur Differenzialdiagnose zwischen Schulterblatthochstand und Serratuslähmung.

Wolf, J. 1926; Ztschr. f. orthop. Chir. Bd. 47; S. 54. Ein Beitrag zur Ätiologie des angeborenen Schulterblatthochstandes.

Zahradnìček, J. 1927; Zentralbl. f. Chir; Bd. 54; S. 2937. Scapulopexis.

Zesas, D. G.; 1906; Ztschr. f. orthop. Chir. Bd. 15; S. 1. Über den angeborenen Hochstand des Schulterblattes.

Lebenslauf.

Ich, Karl Recken, wurde am 15. 7. 1906 zu Münster in Westfalen als Sohn des Augenarztes Dr. med. Wilhelm Recken geboren.

Nach bestandener Reifeprüfung am Gynasium Paulinum zu Münster Westfalen im Jahre 1926 studierte ich Medizin an den Universitäten in Münster Westf., Wien und Innsbruck und legte 1928 die ärztliche Vorprüfung, 1932 das medizinische Staatsexamen ab, beide in Münster Westfalen. Im März 1932 trat ich als Medizinalpraktikant die bis jetzt innegehabte Stelle auf der inneren Abteilung des Franziskushospitales in Münster Westfalen an.